CAPÍTULO 6

ECOGRAFÍA EN URGENCIAS

David Chaparro Pardo | Tomás Villén Villegas | Paloma Pardo Rovira

1. INTRODUCCIÓN

La ecografía a pie de cama o ecografía clínica (EC) es una técnica en crecimiento en los Servicios de Urgencias (SU). Su uso acompañando a la exploración física mejora el rendimiento diagnóstico del urgenciólogo previo a la solicitud de pruebas y al resultado de las mismas, implicando un diagnóstico precoz y un tratamiento más certero respecto a la patología que el paciente presenta.

2. FUNCIONAMIENTO BÁSICO DEL ECÓGRAFO

2.1. QUÉ ES EL ECO

Es un fenómeno acústico que se produce cuando una onda de sonido emitida por un foco emisor choca contra una superficie que es capaz de reflejarla; esta superficie se denomina *superficie reflectante* y el sonido reflejado que vuelve al foco emisor se denomina *eco*.

2.2. EL ECÓGRAFO

Los ultrasonidos son ondas acústicas de muy alta frecuencia llegando, en el caso de la imagen diagnóstica, a utilizar ondas del orden de megahercios. Un dato muy importante es que a este nivel de frecuencia no se han comprobado efectos nocivos sobre las estructuras biológicas donde se aplican.

Los elementos mínimos que conforman un ecógrafo son:

- Sonda de exploración o transductor: en función del tipo de frecuencia que sea capaz de emitir, van a existir sondas de baja frecuencia y sondas de alta frecuencia. Las ondas de baja frecuencia son capaces de penetrar en mayor profundidad (1,5-5 MgHz), a diferencia de las ondas de alta frecuencia, con una capacidad de profundización mucho menor (más allá de 5 MgHz), pero las imágenes obtenidas por una sonda de alta frecuencia tendrán mayor nitidez y resolución que las obtenidas por una de baja frecuencia.
- Unidad de procesamiento de la información: es recogida por la sonda al recibir el eco y transformada en impulsos eléctricos, que se expresan en forma de imagen.
- Monitor: permite la expresión de la imagen con la información procesada por la unidad.
- Consola de control: tiene los botones necesarios para la mejora de la imagen durante el estudio.

2.3. CONFORMACIÓN DE LA IMAGEN

Se denomina *interfase reflectante* al plano de separación de dos medios físicos con diferente impedancia acústica. La impedancia acústica es la resistencia al paso del haz de ultrasonidos en función de su densidad y composición. Así, la impedancia acústica de tejidos ricos en agua será mucho menor que la de aquellos que sean pobres en agua, como la grasa o el hueso.

Cuando el haz de ultrasonidos atraviesa una interfase, en función de la impedancia acústica de la misma, rebotará una cantidad del haz, que será recibido por la sonda, transformándose en un impulso

eléctrico. Este impulso eléctrico, gracias al procesador de imágenes, se interpretará como un punto y será colocado en la pantalla más cercano o lejano a la zona donde se marca la superficie de contacto entre el eco y la piel (habitualmente más arriba) y con una intensidad entre el blanco y el negro en función de la impedancia acústica que posea la interfase que ha reflejado el haz. Así, si el eco se devuelve muy precozmente, se situará más arriba el punto y, si la interfase tenía una impedancia acústica muy alta, será muy blanco. Como el transductor no emite un haz lineal sino un frente de ondas, en la pantalla se dibujarán los ecos rebotados por este frente conformando una imagen en 2 dimensiones.

2.4. GANANCIA Y PROFUNDIDAD

- La ganancia del ecógrafo es un mecanismo de compensación electrónico de la atenuación de las ondas de ultrasonido, de forma que se puede aumentar o disminuir y así obtener una imagen valorable con una intensidad lumínica adecuada al estudio.
- La profundidad es la distancia que el haz de ultrasonido alcanza para la valoración de una determinada estructura.

2.5. ARTEFACTOS ECOGRÁFICOS

2.5.1. Refuerzo ecogénico posterior (figura 1)

Se produce cuando un haz de ultrasonidos atraviesa una estructura sin interfases en su interior y al atravesarla en su totalidad choca con una interfase. En ese punto, la cantidad de ultrasonido reflectada es mayor que en estructuras adyacentes aunque la interfase tenga la misma composición, y el procesador interpreta que esa interfase tiene una mayor densidad, dando más intensidad de ecos a esa zona. Habitual su formación tras estructuras con contenido líquido como la vejiga.

2.5.2. Sombra acústica posterior

Al chocar el haz de ultrasonidos con una estructura que devuelve la totalidad del haz de ultrasonidos, se genera una sombra tras esa estructura. Es habitual del calcio, tras una litiasis o un hueso; no llega el haz porque ha rebotado en su totalidad, generándose una sombra posterior.

- Imágenes elementales en ecografía:
  - Imagen anecoica: se forma cuando el haz de ultrasonidos atraviesa una estructura sin interfases en su interior que produzcan ecos. Es típica de las estructuras con contenido líquido.

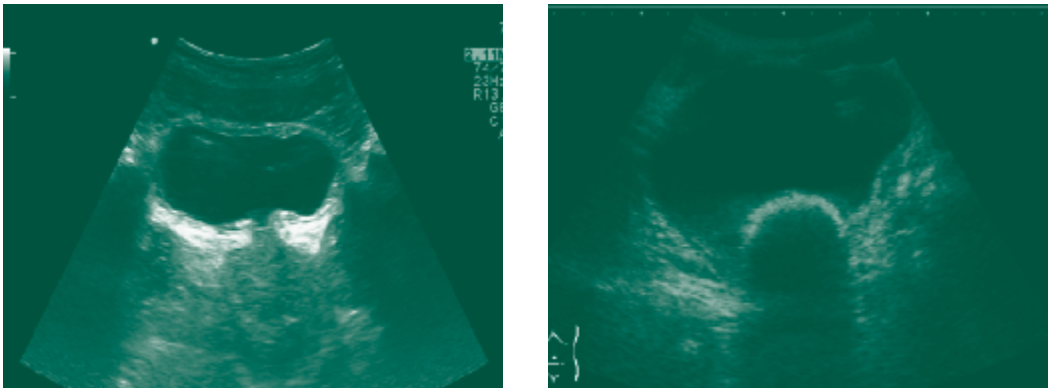

Figura 1. Ejemplos de refuerzo acústico posterior (izquierda) y sombra acústica posterior (derecha).

- Imagen hiperecoica: se forma cuando el haz de ultrasonidos choca contra una estructura con una interfase tan potente que rebota una cantidad muy importante de ecos; será más hiperecoica o hiperecogénica a medida que la cantidad de haz de ultrasonidos devueltos sea mayor.
- De la imagen anecoica a la imagen hiperecoica hay una gama de grises que van a conformar la imagen más típica de la ecografía. Esta gama dependerá de la cantidad de agua que esté contenida en el tejido que se va a valorar y variará, siendo anecoica, hipoecoica, isoecoica o hiperecoica respecto a parénquimas adyacentes de otros tejidos.

▶ Ventana acústica: es la superficie cutánea bajo la cual no hay estructuras con interfases muy importantes y que, por tanto, permite el paso del haz de ultrasonidos y, por tanto, la valoración de las estructuras que hay debajo.

▶ Orientación:

- En todas las sondas hay un marcador en uno de los lados. Este marcador sirve para orientar la imagen en la pantalla. En la pantalla hay un punto en uno de los lados. La zona del marcador de la sonda se correlaciona con la zona de la pantalla donde está el punto **(figura 2)**.

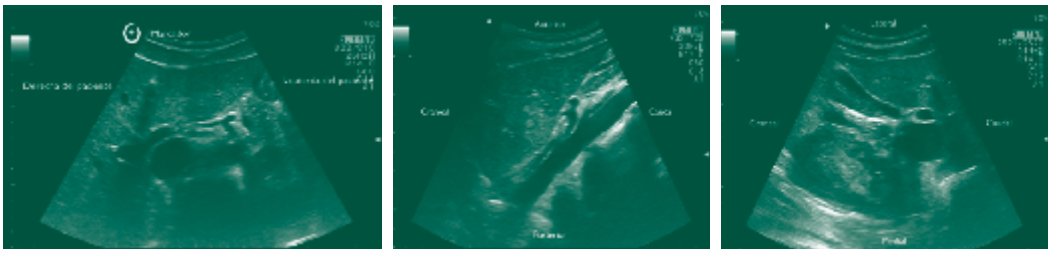

Figura 2. Ejemplos de corte transversal, longitudinal y coronal.

- De forma internacional se acepta para el abdomen que el marcador de la pantalla esté a la izquierda de la pantalla y que el marcador de la sonda esté a la derecha del paciente en los cortes transversales, de forma que la derecha del paciente se ve en la zona izquierda de la pantalla y la izquierda del paciente a la derecha de la pantalla. Así, en la parte superior quedará la zona más anterior del paciente y en la parte más inferior de la pantalla la parte más inferior del paciente.
- En el caso de los cortes en longitudinal, el marcador de la sonda irá hacia arriba, de forma que a la izquierda de la pantalla estará la zona más craneal, a la derecha la zona más caudal, en la parte superior la zona más anterior y en la zona inferior la parte más posterior.
- En el caso de los cortes coronales, el marcador irá hacia la cabeza, de forma que la parte izquierda de la pantalla será craneal, la parte derecha caudal, la parte superior lateral y la parte inferior medial.

3. ECOANATOMÍA BÁSICA DEL ABDOMEN

3.1. HÍGADO (figura 3)

Es el órgano sólido más grande del cuerpo, pesa en torno a los 1.500 g, se sitúa en el hipocondrio derecho, bajo el diafragma, y su estructura ecográfica presenta un punteado isoecoico.

Tiene dos flujos de entrada de sangre a través de la arteria hepática y por la vena porta. Y tiene un flujo de salida por las suprahepáticas que drenan hacia la cava inferior. Las ramas de la vena porta

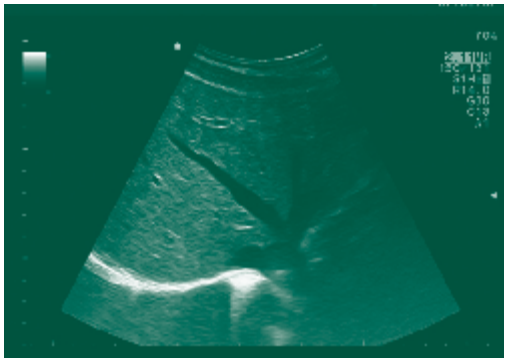

Figura 3. **Visión panorámica del hígado donde se pueden apreciar la bifurcación de la porta y la salida de las suprahepáticas.**

presentan una pared hiperecoica debido al tejido conjuntivo que las rodea. Este tejido conectivo se debe a que acompañando a cada rama de la vena porta hay un conductillo biliar y una rama de la arteria hepática, formando en conjunto la tríada portal.

La vesícula biliar **(figura 4)** estará localizada en el hipocondrio derecho, inferior al hígado y en relación con él. Es una estructura de pared lisa y contenido anecoico. El diámetro de la pared no debe superar los 4 mm y el diámetro de la vesícula no debe ser mayor de 4 cm.

- Patología más relevante en Urgencias:
  - Litiasis biliar: viene definida como una estructura redondeada de borde superior hiperecoico y que deja sombra acústica posterior.
  - Colecistitis: es la inflamación de origen infeccioso de la vesícula biliar. Hasta en un 90 % el origen es la obstrucción de la salida de la bilis por impactación de una litiasis en el infundíbulo de salida. La ecografía buscará determinar la inflamación patológica de la vesícula, valorando una pared mayor a 4 mm, un diámetro de la vesícula mayor de 4 cm, la presencia de litiasis, si estas

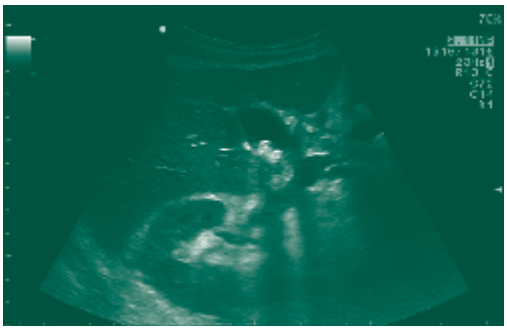

Figura 4. **Visión de la vesícula biliar con presencia de litiasis en su interior.**

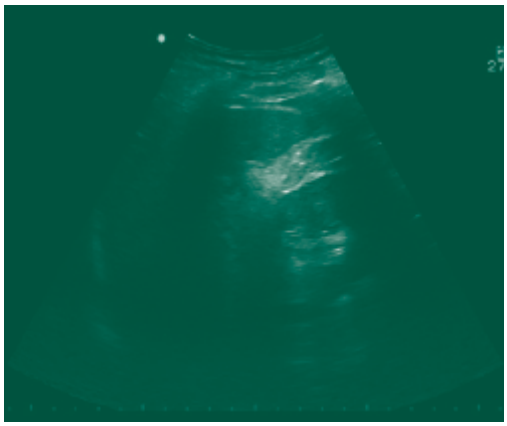

Figura 5. **Visualización del bazo a la izquierda de la imagen. A la derecha, el riñón.**

están impactadas y la presencia de signo de Murphy ecográfico, presente al comprimir la piel allí donde se valore la vesícula, viendo si como respuesta se reproduce el dolor. No todos los signos son igual de sensibles y específicos, de forma que la presencia de signo de Murphy asociada a litiasis presenta una sensibilidad por encima del 90 % para el diagnóstico de colecistitis. Si se añade la sintomatología (fiebre y alteración en la analítica), la sensibilidad diagnóstica aumentará.

3.2. BAZO (figura 5)

Situado en el hipocondrio derecho, bajo las costillas izquierdas, la ecogenicidad del parénquima es muy similar a la del hígado; no se apreciarán vasos portales como diferencia fundamental a nivel del parénquima.

Se visualizará con el paciente discretamente rotado hacia la derecha de forma que se pueda explorar la línea axilar posterior de forma sencilla. Se colocará la sonda en los últimos espacios intercostales y esa será la zona de exploración del bazo.

3.3. RIÑÓN (figura 6)

De ecogenicidad muy similar al hígado, se pueden diferenciar la corteza y la médula, y dentro de la médula se pueden diferenciar las pirámides y las columnas. Medial se encuentra el sistema colector. Es hiperecoico respecto a la corteza.

- Patología más relevante en Urgencias: litiasis **(figura 7)**
  - Suelen ser cálcicas y redondeadas, de forma que dejarán sombra acústica posterior. Hay que reseñar que en el caso de litiasis menores de 3 mm puede no aparecer sombra acústica posterior.
  - No siempre es sencilla su visualización dado que el tejido conectivo que conforma el sistema pielocalicial también es hiperecoico, pudiendo hacer difícil la determinación. Aun así, la sensibilidad de la ecografía para la determinación de litiasis y si son mayores de 5 mm es superior al 95 %.
  - En el caso del uréter, solo van a ser visibles en la ecografía las litiasis **(figuras 8 y 9)** que estén muy cercanas a la salida del uréter del riñón o las que estén muy próximas a la pared de la vejiga debido a que en el resto del trayecto la gran cantidad de gas del intestino va a imposibilitar el estudio del uréter.

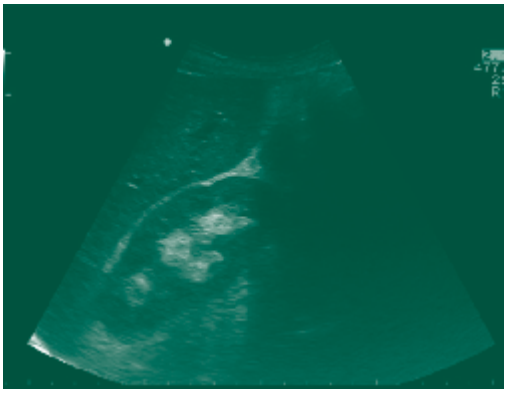

Figura 6. Riñón derecho. Relación con el hígado. La relación con el bazo será similar.

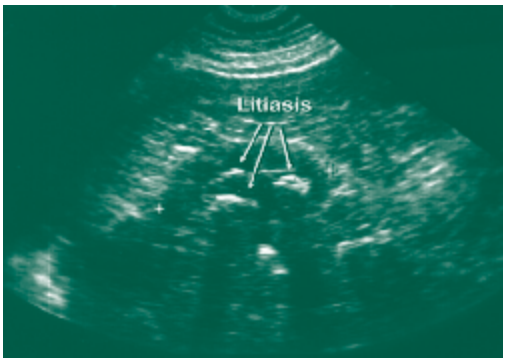

Figura 7. Presencia de litiasis renal.

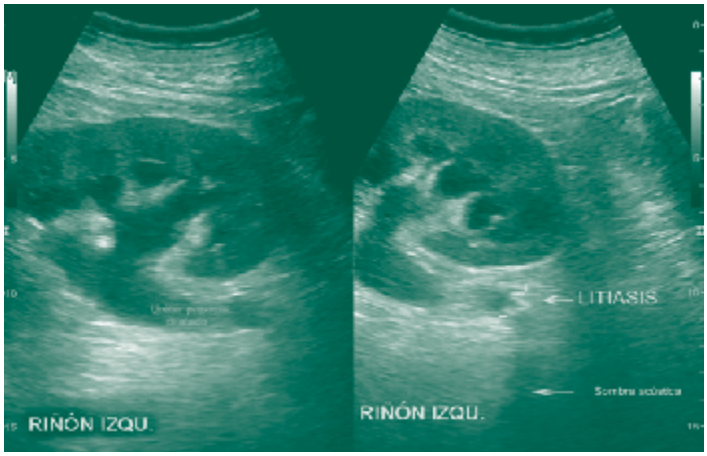

Figura 8. **Presencia de litiasis a la salida del riñón.**

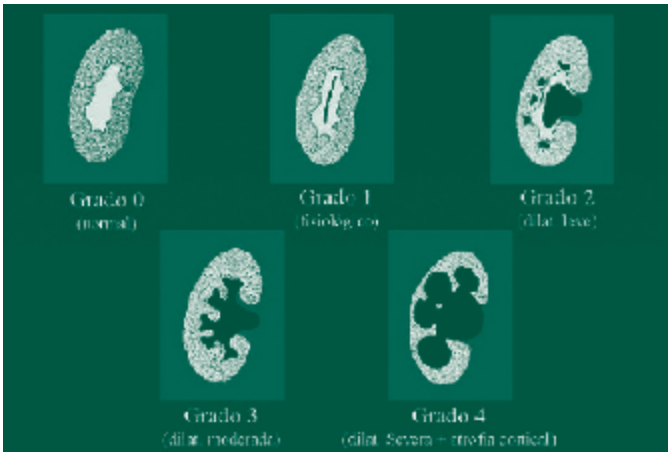

Figura 9. **Clasificación de la hidronefrosis en grados.**

- A lo largo del trayecto del uréter hay tres puntos donde se estrechan impidiendo el paso de una posible litiasis: en la salida del riñón al estrecharse el sistema pielocalicial que se sigue del uréter, al cruzar los vasos ilíacos y al entrar el uréter en la pared de la vejiga. De hecho, este último punto es el más estrecho de todo el conducto ureteral. Se estima que las litiasis de 5 mm son las más grandes que pueden pasar espontáneamente.

3.4. VEJIGA

Para su valoración el transductor debe estar colocado en transversal con el marcador hacia la derecha del paciente. Se basculará la sonda hacia abajo, de forma que apuntará hacia la zona posterior a la sínfisis del pubis, donde se ubica la vejiga. En caso de que contenga orina, se verá el contenido anecoico en su interior.

3.5. ARTERIAS Y VENAS

Para la identificación de los vasos sanguíneos, se deben buscar estructuras tubulares de contenido anecoico.

A la hora de diferenciar entre venas y arterias:

- La pared del vaso es mayor en el caso de las arterias que en el de las venas, dado que la capa media es mucho mayor en este tipo de vasos que en las venas.
- El hecho de poseer una pared muscular hace que la morfología arterial en un corte transversal respecto a su eje sea fundamentalmente redonda, mientras que las venas suelen ser ovoides.
- Con las maniobras de Valsalva las venas dilatan su tamaño mientras que las arterias no modifican el suyo.
- También se puede utilizar el Doppler vascular para diferenciarlas por el diferente tipo de flujo que poseen (pulsátil en el caso de las arterias y continuo en el caso de las venas).
- Ante una compresión con el transductor utilizando una fuerza escasa las venas se colapsan, mientras que las arterias no presentan esta característica. Lógicamente, el colapso de la arteria se puede conseguir pero es necesaria una fuerza muy superior a la que se necesita para colapsar una vena.

3.5.1. Aorta (figura 10)

Localizada justo delante de los cuerpos vertebrales y a la izquierda de estos, se utilizará la columna vertebral como referencia para su ubicación.



Figura 10. Cortes transversal y longitudinal de la aorta donde se aprecia la imagen del tronco celíaco saliendo de la aorta.

Se debe valorar tanto en el eje transversal como en el longitudinal. Es muy importante medir siempre su diámetro después de cada bifurcación pues es el sitio donde más habitualmente asientan los aneurismas, destacando la zona infrarrenal.

- Patología más relevante en Urgencias:
  - Se considera aneurisma la dilatación por encima del 50 % del diámetro normal máximo del vaso. En este caso, toda dilatación por encima de 3 cm de diámetro se considerará aneurisma. En el caso de las arterias ilíacas, se considerará aneurisma a partir de 1,5 cm **(figura 11)**.

3.5.2. Cava inferior

La vena cava inferior se localizará ventral a los cuerpos vertebrales y discretamente a la derecha de los mismos.

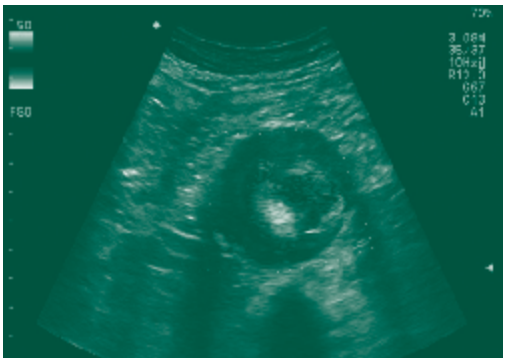

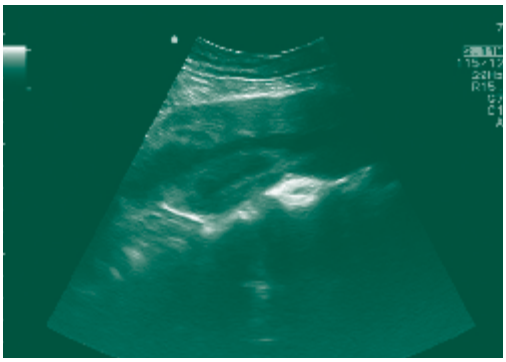

Figura 11. **Aneurisma de aorta abdominal con hematoma de la pared.**

Se debe valorar la entrada del vaso a la aurícula y su diámetro unos 2 cm antes de la entrada en la aurícula.

3.6. VALORACIÓN DE LA ECOGRAFÍA DE ABDOMEN EN EL SENO DEL PACIENTE POLITRAUMATIZADO

Un punto muy relevante en la ecografía de Urgencias es la valoración de presencia de líquido libre intraabdominal **(figura 12)** en el caso de un traumatismo.

Se ha protocolizado una sistemática en la exploración para determinar la presencia de líquido libre en las zonas más declives a través del denominado protocolo *Foccussed Assessment withSonography for Trauma* (FAST).

En la determinación de líquido libre intraabdominal con el paciente en decúbito supino, se van a valorar 4 puntos: flancos derecho e izquierdo, hipogastrio y pericardio.

En ambos flancos, se determinará la presencia de líquido supra- e infradiafragmático en la zona de contacto entre riñón e hígado o bazo, según corresponda, ambos polos renales y el borde libre de hígado o bazo.

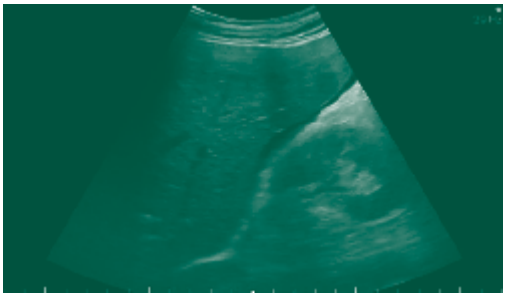

Figura 12. **Presencia de líquido libre bajo el borde hepático.**

Figura 13. **1: ventana subxifoidea. 2: ventana paraesternal. 3: ventana apical.**

En el hipogastrio, la zona que se va a estudiar será el saco de Douglas y en la visión subxifoidea del corazón se estudiará la presencia de derrame pericárdico.

Se buscará una zona anecoica que diseca el espacio entre estructuras.

4. ECOANATOMÍA DEL CORAZÓN

El transductor que se va a utilizar en el caso de la realización de un ecocardiograma va a ser un transductor especial conocido como *phased array sectorial* **(figura 13)**. La huella va a ser mucho más pequeña, diseñada para que quepa entre los espacios costales. Esto se debe a que las ventanas que se van a utilizar en ecocardiografía son muy pequeñas. Además, la orientación será diferente: el marcador se orientará hacia la zona izquierda del cuerpo en vez de hacia la zona derecha y en la pantalla el indicador de orientación estará en la derecha en vez de en la izquierda **(figura 14)**.

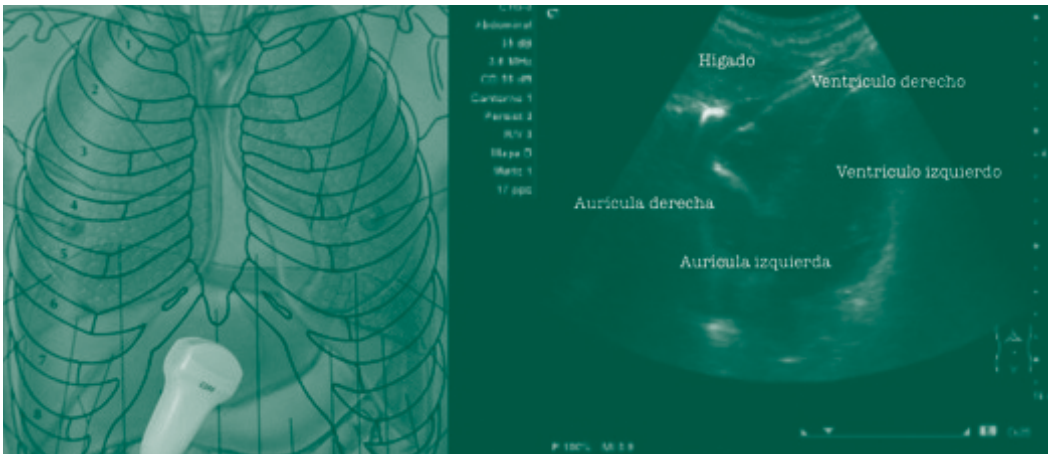

Figura 14. En la imagen izquierda se aprecia cómo se debe colocar el transductor y en la derecha la imagen que se debe obtener.

4.1. VENTANA SUBXIFOIDEA

El transductor estará colocado en el epigastrio con el marcador hacia la izquierda del paciente, discretamente hacia la derecha, para aprovechar la ventana hepática y evitar el estómago. El haz de ultrasonidos se orientará discretamente hacia la izquierda y hacia arriba mostrando una imagen de las 4 cavidades del corazón. Si se aprecia la imagen desde la zona superior de la pantalla hacia abajo, lo primero que se verá siempre será la parte del hígado que se está utilizando como ventana, y la cavidad en contacto directo con el hígado será el ventrículo derecho; desde ahí se pueden localizar el resto de cavidades.

Es la ventana habitual para la valoración del pericardio y la presencia o no de derrame. Dada la orientación del eje anatómico cardíaco, no es posible la comparación de cavidades pues no se está realizando un corte desde el mismo eje, pudiendo sobrevalorarse una cavidad respecto a las demás.

4.2. VENTANA PARAESTERNAL (figura 15)

En esta ventana se va a valorar, fundamentalmente, el ventrículo izquierdo. Hay dos cortes básicos: corte longitudinal del ventrículo, denominado *eje largo*, y corte transversal del ventrículo, denominado *eje corto*.

En el eje largo, el transductor se orientará hacia el hombro derecho, de forma que se realizará un corte del ventrículo izquierdo longitudinal, estando en la zona izquierda de la pantalla el ápex cardíaco y en la derecha la salida de la aorta, según muestra la **figura 15**.

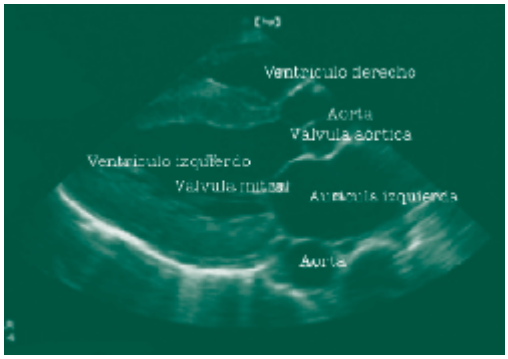

Figura 15. Visión del corazón en un corte longitudinal a nivel paraesternal.

Si desde esa posición se gira 90º el transductor orientando el marcador hacia el hombro izquierdo, se obtendrá un corte transversal **(figura 16)** de ambos ventrículos. Si se realiza un barrido del corazón, se pueden apreciar estructuras muy importantes, como la válvula mitral o los músculos papilares.

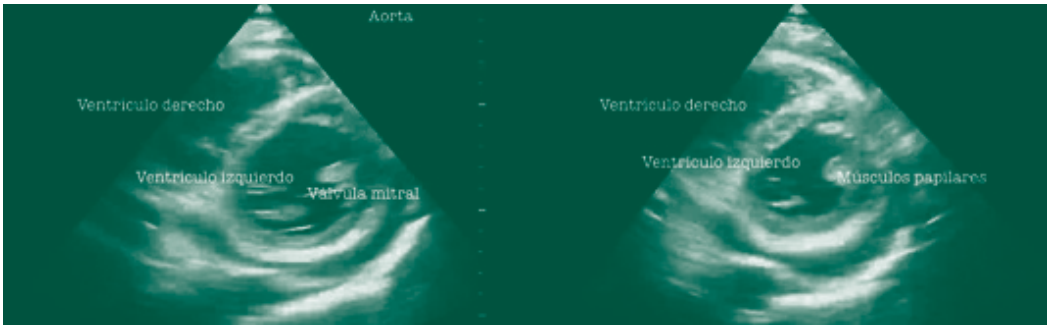

Figura 16. Visión del corazón en un corte transversal a nivel paraesternal.

Este corte es útil, por ejemplo, en la valoración visual de la fracción de eyección del ventrículo izquierdo cuando se hace una estimación de la misma en la imagen de un corte transversal a la altura de los músculos papilares, pues se observan todas las paredes cardíacas trabajando a la vez. Si la valoración se hace de forma cualitativa (muy deprimida, deprimida, normal o en estado hiperdinámico), la correlación con la estimación de un especialista que realice ecocardiogramas a diario será muy similar.

4.3. Ventana apical

Se localizará primeramente el punto de latido del ápex. Una vez localizado, se colocará el transductor orientado hacia la izquierda del cuerpo pero con un giro similar al dispuesto para la localización del paraesternal eje corto, de forma que la orientación será en oblicuo. Esta valoración desde el ápex permite ver ambos ventrículos desde el mismo punto de vista, de forma que se podrá comparar la relación de tamaños entre sí **(figura 17)**.

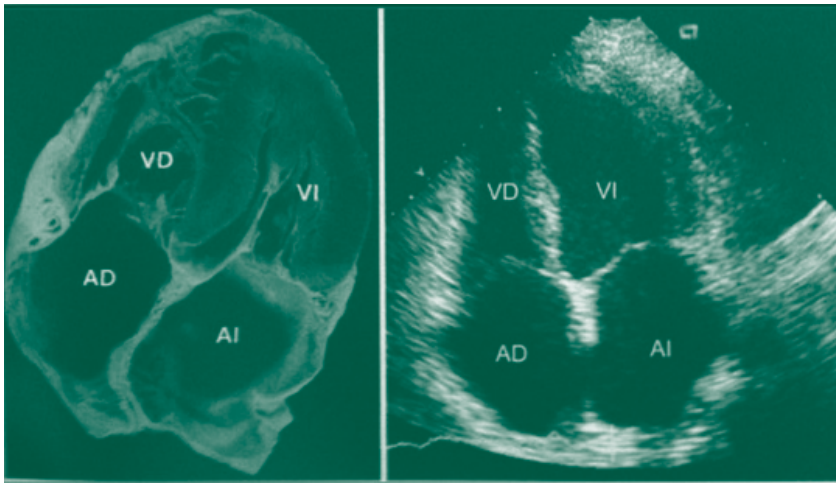

Figura 17. Comparativa del corte ecográfico del corazón y el anatómico. V: ventrículo. A: aurícula. I: izquierdo. D: derecho.

El ventrículo derecho debe ser menor al izquierdo, no superando en tamaño el 70 % de este. De esta forma, el observador podrá valorar las alteraciones en la relación de tamaños, la contractilidad cardíaca y la dinámica cardíaca, y se valorará la función de las válvulas auriculoventriculares fundamentalmente.

- Patología más relevante en la Urgencias:
  - Derrame pericárdico: se apreciará una zona anecoica dentro del pericardio rodeando el corazón. En caso de generar una presión importante, se apreciará cómo se modifica la dinámica cardíaca, colapsando las cavidades.
  - Tromboembolismo pulmonar (TEP) masivo: el rápido y sustancial aumento de las presiones en las cavidades derechas conlleva un aumento del diámetro del ventrículo derecho que puede llegar a generar por compresión el colapso del ventrículo izquierdo **(figura 18)**. Muy sugerente de esta patología es la pérdida de la morfología normal del ventrículo izquierdo cuando se hace un corte paraesternal eje corto, donde se puede apreciar cómo la forma redondeada normal se aplana en el septo.
  - Disminución de la fracción de eyección: en la visión de la ventana paresternal eje corto, a la altura de los músculos papilares, se puede hacer una valoración aproximada *de visum* de la fracción de eyección, determinándose una disminución de la misma si la cavidad en sístole no disminuye a un tercio de la que existe en diástole. Se puede clasificar en muy disminuida, disminuida, normal o en una situación hiperdinámica con un aumento patológico de la fracción de eyección.

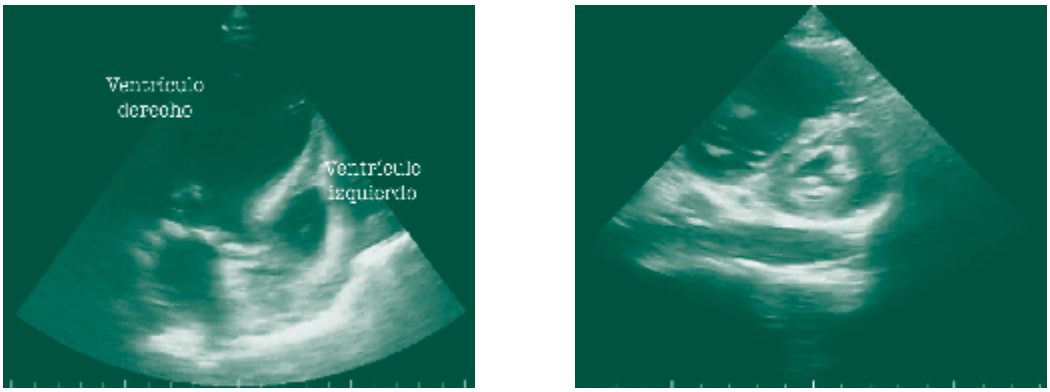

Figura 18. **Ventanas apical y paraesternal del eje corto con aumento de las cavidades derechas y compresión del ventrículo izquierdo por aumento patológico de la presión.**

5. ECOANATOMÍA DEL PULMÓN

La valoración del pulmón ha mejorado de forma sustancial el diagnóstico precoz de la gran mayoría de las patologías de origen respiratorio y de muchas de las de origen cardíaco que se aprecian en Urgencias. La exploración ecográfica del pulmón no se entiende sin la correlación clínica y la exploración física. Es cuando se unen los 3 elementos cuando se consiguen unas altísimas sensibilidad y especificidad en los diferentes diagnósticos.

Para la valoración ecográfica se deben tener en cuenta 3 zonas diferentes de la exploración: las estructuras sobre la pleura, la pleura y la imagen infrapleural.

No se va a hablar en este capítulo de la patología suprapleural; solo de la imagen de la pleura y bajo la pleura. Es importante recordar en este punto que el aire no permite el paso del haz de ultrasonidos. Por tanto, siempre que haya una mínima cantidad de aire bajo la pleura, no se va a ver la patología causal. Otro elemento importante, es que salvo el líquido y las consolidaciones, el resto de patología se va a mostrar en forma de artefacto en la pantalla, que se deberá interpretar en función de la situación clínica del paciente. Se va a hablar de dos artefactos fundamentalmente:

- Reverberación de la línea pleural: la línea pleural es una interfase reflectante que rebota gran cantidad de ultrasonidos y se sigue de una cavidad llena de aire. Esa línea generada en la pantalla se repite una y otra vez cada vez más profunda. Cada reverberación siempre tendrá la misma distancia entre una y otra y es la misma que la que existe entre la piel y la pleura del paciente. En el caso de la exploración del pulmón se define como *línea A*.
- Cola de cometa: cuando el intersticio pulmonar está ocupado aparece el artefacto de la cola de cometa, con unas características muy concretas: ocupa toda la pantalla con una longitud mínima de 15 cm, se va a mover con el deslizamiento pleural y tapa las líneas A. Se va a denominar *línea B* **(figura 19)**.

En un primer momento, al realizar la valoración ecográfica del pulmón, se va a buscar la línea hiperecoica justo bajo las partes que conforman la pared torácica. Esta línea hiperecoica se corresponde con la línea pleural. Cuando se realiza una exploración en modo B, se aprecia cómo esta línea se mueve de un lado a otro acompañando los movimientos respiratorios del sujeto explorado; este signo es el deslizamiento pleural. Este dato no solo indica la presencia de contacto de las hojas pleurales, sino un funcionamiento normal de las mismas.

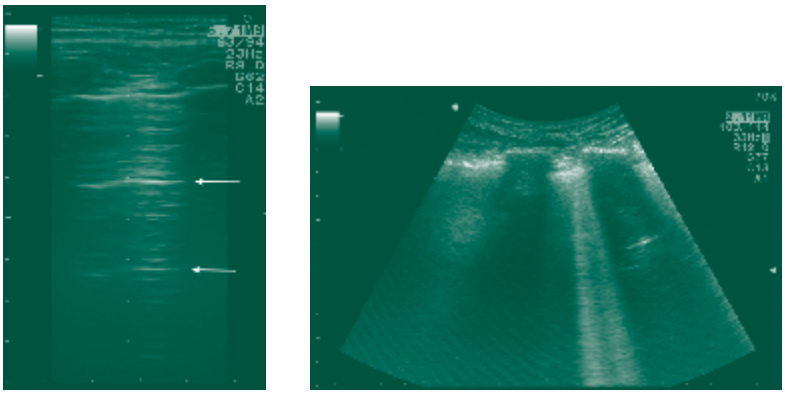

Figura 19. **Imagen con líneas A marcadas con flechas a la izquierda y líneas B a la derecha.**

Aparte de esta situación, se pueden dar dos situaciones más.

- Las hojas pleurales están en contacto pero por una situación dada no se mueven: esto puede darse en el caso de inflamación pleural, paciente intubado con una presión intratorácica tan alta que no permita el movimiento de la pleura, intubación selectiva del bronquio contralateral al pulmón que se está estudiando o parada respiratoria. En este momento no se apreciará deslizamiento pleural, pero si hay latido se aprecia un pequeño golpe de movimiento secundario a la transmisión del latido cardíaco por el parénquima pulmonar. Esta imagen se conoce como *pulso pulmón*.
- No se mueven las hojas pleurales: esta situación se da en el caso de la parada cardíaca y también cuando se interpone aire entre ambas hojas pleurales.

Una vez valorada la pleura, hay que disponerse a valorar el parénquima pulmonar. En este caso nos podemos encontrar diferentes patrones:

- Patrón A cuando la línea que aparece en la pantalla es la línea A.
- Patrón B cuando en pantalla aparecen al menos 3 líneas B por campo.
- Patrón C cuando hay una consolidación pleural.

La consolidación pleural se mostrará como el parénquima de cualquier órgano pero sobre el diafragma. Es típica de cualquier estructura compacta de una densidad mayor al agua que ocupe los alvéolos: neumonía, atelectasia o masa tumoral (debido a la corta extensión del capítulo, no se realizará un diagnóstico diferencial ecográfico de estas lesiones).

El derrame pleural es la presencia de una imagen líquida que ocupa el espacio entre las dos hojas pleurales. Puede ser totalmente anecoica si se trata de sangre fresca o un trasudado o alcanzar una ecogenicidad elevada si se trata de un coágulo o un exudado.

Patología más relevante en Urgencias:

1. Neumotórax:
    - Ausencia de deslizamiento pleural.
    - Visualización de líneas A.
    - Ausencia de líneas B.
    - Visualización del punto pulmón (especificidad del 100 %).
    - No aparecerá pulso pulmón.

- Se denomina *punto pulmón* al punto exacto donde las hojas pleurales mantienen su contacto y, por tanto, al valorarse de forma dinámica se aprecia con los movimientos respiratorios el desplazamiento de este punto, mostrando de forma intermitente la presencia de deslizamiento pleural y la ausencia del mismo.

2. Derrame pleural **(figura 20)**: consiste en la visualización de una imagen ecográfica compatible con líquido entre ambas hojas pleurales. Puede ser totalmente anecoico en el caso de ser sangre fresca o un trasudado o puede presentar ecos en su interior hasta ser isoecoico en función de la cantidad de proteínas que contenga, como en el caso de un coágulo de sangre o un exudado.

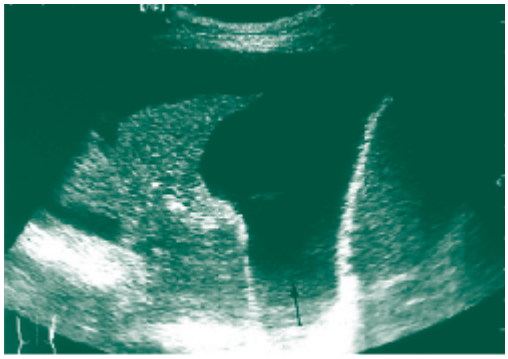

Figura 20. **Derrame pleural.**

3. Síndrome intersticial:
   - Se va a apreciar la presencia de líneas B en el campo explorado. En función de la historia clínica del paciente y del número de campos afectados, se podrá hacer un diagnóstico de la patología que afecta al paciente.
   - De forma general y muy sucinta, en el caso de líneas B distribuidas de forma simétrica en ambos campos pulmonares, la patología más habitual es la insuficiencia cardíaca. En el caso de líneas B en una zona tras un traumatismo, suele indicar contusión pulmonar. Y si el paciente presenta fiebre, suele ser indicativo de neumonía.
4. Neumonía:
   - Ecográficamente supone la ocupación de varios grupos alveolares por pus y la respuesta inflamatoria adyacente que se genera. Esto va a dar una imagen central de condensación pulmonar (patrón C) con zona de edema adyacente (patrón B) **(figura 21)**. De esta forma, si la condensación toca la pleura, se apreciará una zona de consolidación y adyacente a esta una zona de líneas B. Pero si la consolidación no tocase la pleura y sí el edema, solo se apreciarán líneas B en la zona pleural más cercana donde se ha producido la neumonía, sin verse la condensación. La tercera opción que se puede dar en una neumonía es que ni la consolidación ni el edema adyacente toquen la pleura, con lo que no habrá ninguna imagen patológica. Este tercer caso ocurre en menos de un 10 % de las neumonías.

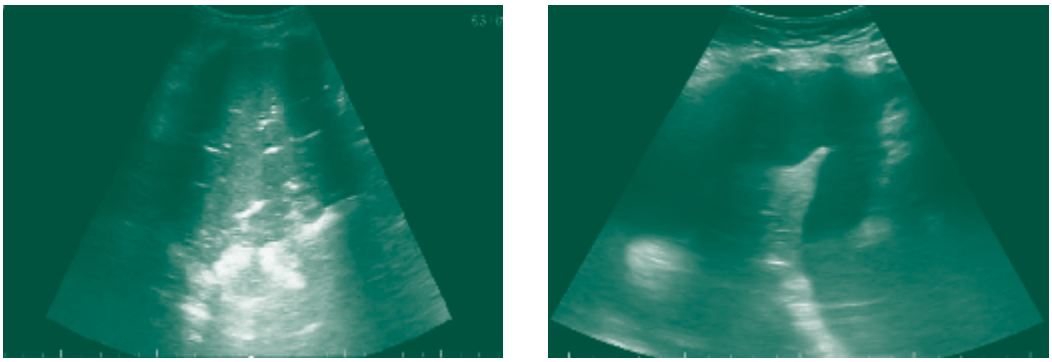

Figura 21. Imagen de patrón de consolidación y de consolidación con edema adyacente.